症例報告

顎口腔に生じた神経鞘腫の３例

砂川雄貴*，村上　馨，峯村　周，吉留良太，山村浩史，高山智宏，木村　康，
吉川秀明，篠原　豊*，横江秀隆

防医大誌（2020）**45**（2）：44－49

要旨：今回，われわれは顎口腔に生じた神経鞘腫を３例経験したので報告する。71歳男性と24歳男性および81歳女性の口腔内腫瘤に対し，良性腫瘍または嚢胞の臨床診断のもと，全身麻酔下または局所麻酔下にて摘出術を実施した。病理組織学的診断は３例ともにantoni AB混在型の神経鞘腫であり，１例で一過性の神経脱落症状を認めたものの，術後３ヶ月で回復した。今回経験した３例すべて，術後の再発所見を認めず経過良好である。

索引用語：　神経鞘腫　／　顎口腔

緒　　言

神経鞘腫は有髄神経の神経鞘を形成するSchwann細胞起源の外胚葉性腫瘍であり，有髄神経の分布領域に発生する。好発部位は四肢と頭頸部の皮下であるが，顎口腔における発生は稀である。今回，われわれは顎口腔に生じた神経鞘腫３例を経験したので，その概要を報告する。

症　　例

症例１：71歳，男性。

主　訴：舌のできもの。

既往歴：糖尿病，ラクナ脳梗塞，後腹膜腫瘍。

現病歴：約３年前から右舌縁部に腫瘤を自覚していたが，大きさに変化がないため放置していた。当院他科より舌の精査依頼で当科紹介受診となった。

現　症：

全身所見；体格は中等度，栄養状態は良好であった。

口腔内所見；右舌縁部に弾性やや硬，可動性，類球形で10×８mmの腫瘤を認めた（写真１）。

臨床診断：右舌良性腫瘍。

処置および経過：局所麻酔下にて生検を兼ねて摘出術を実施した。舌粘膜の切開後に，周囲組織と一部癒着を認める境界明瞭な黄色腫瘍を認め，病変を一塊として摘出した。術後の神経脱落症状はなく，術後５ヶ月経過時点で再発所見は認めない。

病理組織学的所見：細長い核と繊細な細胞質

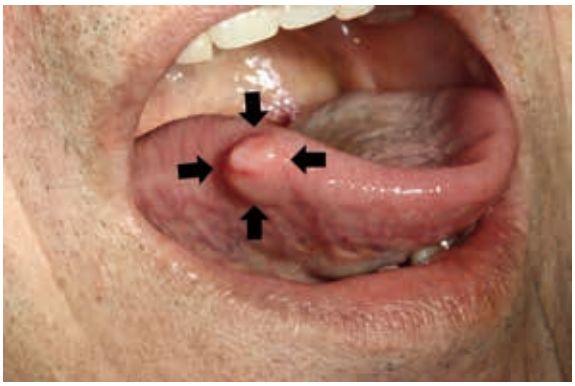

写真１．初診時口腔内写真（症例１）
右舌縁部に弾性やや硬，可動性，類球形で10×8mmの腫瘤を認める。

防衛医科大学校歯科口腔外科
Department of Oral and Maxillofacial surgery, National Defense Medical College Hospital, Tokorozawa, Saitama 359-8513, Japan.
＊自衛隊岐阜病院歯科診療部
Department of Dental Practice, Japan Self-Defense Forces Gifu Hospital, Kakamigahara, Gifu 504-8701, Japan.

令和元年12月23日受付
令和２年４月１日受理

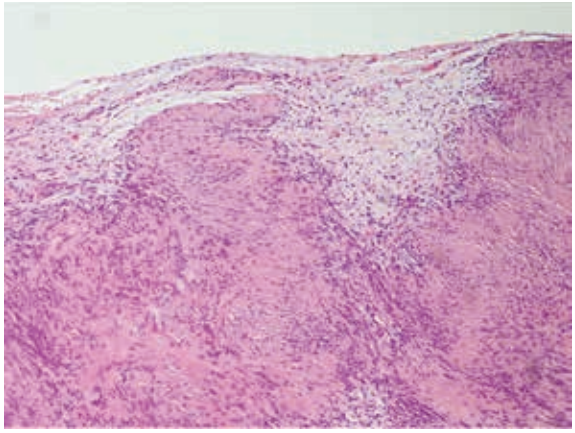

写真２．病理組織学的所見（症例１）
HE 染色，×100
antoni A 型の部分および antoni B 型の部分が混在している。

突起を有する紡錘形細胞が，束状に配列し増殖する像がみられた。また，核の柵状配列，線維核の両極に核の横隊がある閲兵式様配列を認めた。腫瘍細胞が密に配列する部分（antoni A型）と浮腫様で配列の疎な部分（antoni B型）が混在していた（写真２）。

病理組織学的診断：神経鞘腫（antoni AB型）

症例２：24歳，男性。

主　訴：舌のできもの。

既往歴：特記事項なし。

現病歴：５年前から左舌背部に腫瘤を自覚していたが放置していた。他医院から舌の精査依頼で当科紹介受診となった。

現　症：

全身所見；体格は中等度，栄養状態は良好であった。

口腔内所見；左舌背部に弾性やや硬，可動性，類球形で10×10mmの腫瘤を認めた（写真３）。

臨床診断：左舌背部良性腫瘍。

処置および経過：全身麻酔下にて生検を兼ねて摘出術を実施した。舌粘膜の切開後に，表面滑沢で境界明瞭な黄色腫瘤を確認した。周囲組織との明らかな癒着は認めず，病変を一塊として摘出した。術後に左舌尖部の知覚麻痺が出現したが，術後３ヶ月には完全に回復した。術後２年２ヶ月経過時点で再発所見は認めない。

病理組織学的所見：細長い核と繊細な細胞質突起を有する紡錘形細胞が，束状に配列し増殖

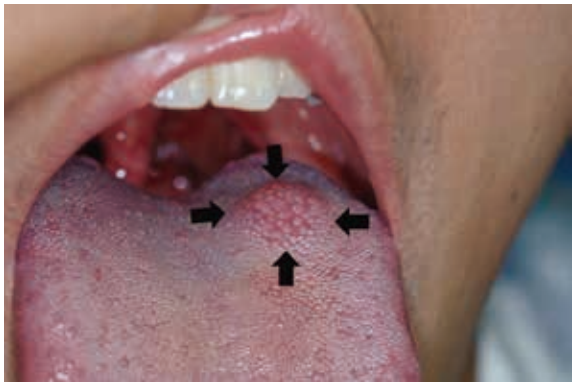

写真３．初診時口腔内写真（症例２）
左舌背部に弾性やや硬，可動性，類球形で10×10mm の腫瘤を認める。

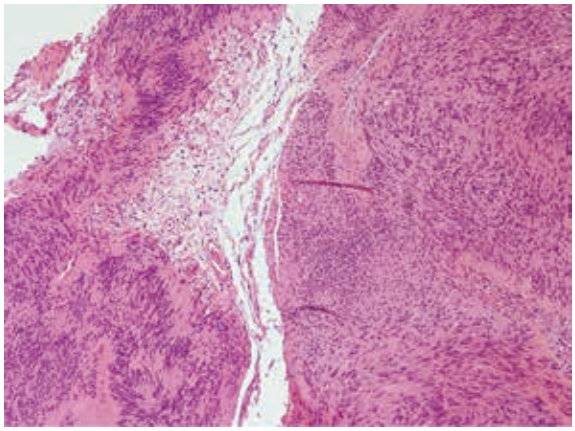

写真４．病理組織学的所見（症例２）
HE 染色，×100
antoni A 型の部分および antoni B 型の部分が混在している。

する像がみられた。また，核の柵状配列，線維核の両極に核の横隊がある閲兵式様配列を認めた。腫瘍細胞が密に配列する部分（antoni A型）と浮腫様で配列の疎な部分（antoni B型）が混在していた（写真４）。

病理組織学的診断：神経鞘腫（antoni AB型）

症例３：81歳，男性。

主　訴：舌のできもの。

既往歴：高血圧症，骨粗鬆症，坐骨神経痛。

現病歴：１年前から下唇に腫瘤を自覚し様子をみていたが，腫瘤の消失を認めないため当科受診となった。

現　症：

全身所見；体格は中等度，栄養状態は良好であった。

写真５．初診時口腔内写真（症例３）
下唇に弾性硬，可動性，類球形で小豆大の腫瘤を認める。

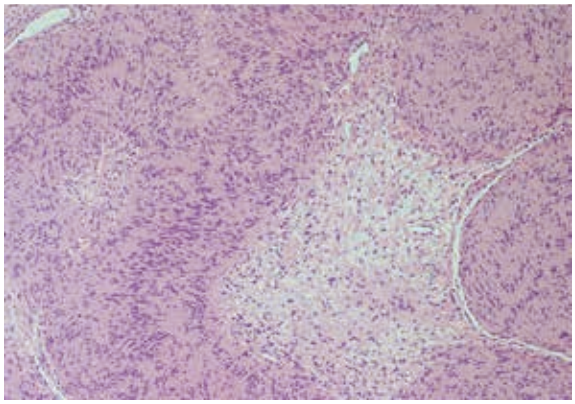

写真６．病理組織学的所見（症例３）
HE 染色，×100
antoni A 型の部分および antoni B 型の部分が混在している。

口腔内所見；下唇に弾性硬，可動性，類球形で小豆大の腫瘤を認めた（写真５）。

臨床診断：口唇の良性腫瘍もしくは嚢胞。

処置および経過：局所麻酔下にて生検を兼ねて摘出術を実施した。口唇粘膜の切開後に，表面滑沢で境界明瞭な黄色腫瘤を確認した。周囲組織との明らかな癒着は認めず，病変を一塊として摘出した。術後の神経脱落症状はなく，術後１年経過時点で再発所見は認めない。

病理組織学的所見：細長い核と繊細な細胞質突起を有する紡錘形細胞が，束状に配列しつつ増殖する像を認めた。また，核の柵状配列，線維核の両極に核の横隊がある閲兵式様配列を認めた。腫瘍細胞が密に配列する部分（antoni A 型）と浮腫様で配列の疎な部分（antoni B型）が混在していた（写真６）。

病理組織学的診断：神経鞘腫（antoni AB型）

考　　察

神経鞘腫は，1803年にOdierにより神経由来の腫瘍としてNorumと名付けられ初めて紹介された。1910年にVerocayはSchwann細胞由来のNeurinomaと呼称し，この時から本腫瘍の由来について外胚葉か中胚葉かの議論が行われてきた。1935年にはStoutがNeurilemmomaの呼称を提唱している。現在では，外胚葉由来のSchwannomaと呼称されることが一般的であり，NeurinomaやNeurilemmomaが同義語として使用されている。

本邦における神経鞘腫の発生頻度は，全身の良性軟部組織腫瘍に発生した軟組織腫瘍（8086例）のなかで，血管腫（1623例），脂肪腫（1604例）に次いで３番目（825例）である。発生部位別頻度では，頸部が最も多く29.3％を占めたが，顎口腔は4.1％と稀である[1)]。

過去38年間の本邦における顎口腔の神経鞘腫に関する症例報告は，われわれの渉猟しえた範囲では自験例３例を含めた72例[2-9, 12-20, 22-54)]である。この72例について検討したところ，男女比は1:1.5であり，女性に多い傾向が認められた。しかし，男性がやや多かったとの報告[2)]もあり，本腫瘍の性差は明らかではない。好発年齢については青年期が多いとされている[2-7)]が，検討を加えた72例における患者年齢の平均は33歳で，10代から20代の患者が半数を占める結果であった（表１）。遠城寺ら[1)]の報告によると全身の神経鞘腫患者の平均年齢は41.5歳であるが，顎口腔の神経鞘腫患者の平均年齢はこれよりも若年である。顎口腔の神経鞘腫は四肢や頸部の同腫瘍と比較して自覚しやすい可能性はあ

表１．本邦で報告された顎口腔における神経鞘腫報告例の年齢について（1981～2016，72例）

年代	症例数	（%）
0 ～ 9	2	（2.8）
10 ～ 19	24	（33.3）
20 ～ 29	12	（16.7）
30 ～ 39	8	（11.1）
40 ～ 49	8	（11.1）
50 ～ 59	6	（8.3）
60 ～ 69	3	（4.2）
70 ～ 79	6	（8.3）
80 ～ 89	3	（4.2）
計（%）	72	（100）

表２．本邦で報告された顎口腔における神経鞘腫報告例の発現部位（1981～2016, 72 例）

発現部位	症例数	(%)
舌	37	(51.4)
口唇	11	(15.3)
口底	8	(11.1)
歯肉	6	(8.3)
口蓋	4	(5.6)
顎下部	4	(5.6)
下顎骨	1	(1.4)
頬部	1	(1.4)
計	72	(100)

るが，自験例のうち２例は71歳と84歳であり，好発年齢との乖離がみられた。検討を加えた72例における発生部位別頻度では舌（51.4％）が最も多く，次いで口唇（15.3％），口底（11.1％），歯肉（8.3％）の順であった（表２）。本邦における他の報告[2, 8, 9]でも，発生部位別頻度は同様の傾向であった。海外の報告ではGalloら[10]が顎口腔の神経鞘腫157例を検索し，好発部位は舌（45.2％），次いで頬部（13.3％），下顎骨（11.5％），口底（8.9％）の順であった。

神経鞘腫の発生原因は，内分泌説，神経系統の異常発育説等が挙げられているが，現在では胎生期におけるSchwann細胞の奇形的発育を原因とする説が有力視されている[11]。検討を加えた72例においても，この説を裏付けるように若年者の発生が多かったが，同時に高齢者（65歳以上）の発生も12.5％含まれていた。腫瘍の発育が非常に緩慢であったため，一定数の高齢者患者を認めたと考えられるが，幅広い患者年齢分布を説明するには論拠が不十分であろう。われわれは，Schwann細胞の奇形的発育の速度が，何らかの理由によって症例ごとに異なることが，幅広い患者年齢分布につながっている可能性があると考えている。柳澤ら[9]は口唇の神経鞘腫は上唇に比較して下唇に発生する頻度が４～５倍と高いことから，外傷との関連性を示唆している。また，舌の神経鞘腫に着目してみると，舌背部，舌縁，舌尖部に多く，歯による外傷を受けにくい舌下面や舌根部ではやや少ない[12]。自験例では，患者から明らかな外傷の既往を聴取出来なかったことから外傷との関連は不明であるが，自覚が乏しい慢性的で微細な外傷が神経鞘腫の発生に関与していた可能性は

表３．本邦で報告された顎口腔における神経鞘腫報告例の組織型（1981～2016，72 例）

組織型	症例数	(%)
antoni A型	47	(65.2)
antoni B型	4	(5.6)
antoni AB混在型	21	(29.2)
計	72	(100)

否定できない。

本腫瘍は臨床的所見に乏しいため，腺腫や線維腫または嚢胞と誤診されることが多く[3]，確定診断には病理組織学的診断が必須である。病理組織診断では本腫瘍の線維形成様式に着目したantoni分類を使用することが多い。腫瘍細胞の核が線維束と平行に並び，有核帯と無核帯に分かれて配列するantoni A型，粘液腫状で小嚢胞腔を取り囲んで変性を伴った不規則な細網線維網を形成するantoni B型,または両方の所見を有するantoni AB混在型に分類される。検討を加えた72例において最も多かったのがA型（65.2％）であり，次いでAB混在型（29.2％），B型（5.6％）と続いた（表３）。A型とB型は互いに移行するといわれており，自験例は３例ともAB混在型であり，A型の所見を示す部位が多くを占め，B型の所見を示す部位が散在していた。３例中２例は病悩期間が３年以上と長期間であったことから，AB混在型を示したと考える。

顎口腔領域において由来神経を同定することは困難である[5, 7, 13-15]。この理由としては，本腫瘍が神経鞘腫と術前診断されることが少ないことに加えて，極めて微細な末梢神経を由来とすることが考えられる。われわれが渉猟した限り，顎口腔神経鞘腫の由来神経を同定しえた報告は４例[16-19]のみであった。川越ら[17]や肥田ら[19]は腫瘍に連続した白色索状物に電気刺激を加え，舌の収縮を認めたことから舌下神経由来であることを確認している。症例２においては術後に創部から末梢側の舌に知覚麻痺が出現した。このことから舌神経由来であったことが強く疑われたが，術中に由来神経の同定までには至らなかった。

本腫瘍の治療方法に目を向けると，本腫瘍は被膜で包まれており周囲組織からの剥離が容易であるため，一般的に摘出術が実施される。自験例では全例とも生検を兼ねて摘出術が行われ

ていた。短期間における腫瘍増大のような悪性所見が疑われる症例については，周囲組織を含めて切除を行うべきとする報告[20]もみられた。しかし，前述したように本腫瘍の正確な診断方法は病理組織学的診断のみであり，顎口腔に発生した本腫瘍は腫瘍が巨大である場合を例外として，生検を兼ねた摘出術となる。本腫瘍の悪性化は極めて稀[21]とされており，自験例は３例とも再発所見を認めず経過良好である。

利益相反

本論文に関して公開すべき利益相反はありません。

文　献

1）遠城寺宗知，岩崎　宏，小林京子：わが国における良性軟部組織腫瘍―8086例の統計的観察―．癌の臨床 **20**: 594-609, 1974.

2）長田正信，豊嶋　宏，高田和雄，大野朝也，船越亮一，足立　深，渡辺　治：舌に発生した神経鞘腫の１例．日口外誌 **27**: 1466-1472, 1981.

3）内山睦美，田中俊一，楠山仁悟，江崎誠治，翁　玉香，亀山忠光：舌にみられた神経鞘腫の１例．日口外誌 **36**: 1790-1793, 1990.

4）西嶋克己，長畠駿一郎，高木　慎，井奥尚也，貞森平樹，永井教之：舌神経腫瘍の１例．小児歯誌 **22**: 883-888, 1984.

5）小高杏子，重松久夫，本河生実，鈴木正二，菊池健太郎，草間　薫，坂下英明：小児の舌に発生した神経鞘腫の１例―文献的考察を加えて―．小児口腔外 **24**: 38-44, 2014.

6）渡辺仁資，伊東大典，住谷　要，岩瀬正泰，山本　剛，入江太郎，立川哲彦，南雲正男：口腔内に発症した神経鞘腫の６例．昭歯誌 **24**: 267-272, 2004.

7）橋本大門，西山耕一郎，永井浩巳，伊藤昭彦，正来　隆，猪　健志，八尾和雄，岡本牧人：舌に発生した神経鞘腫の４例．口咽科 **16**: 243-249, 2004.

8）亀谷明秀，中谷善幸，小林明男，磯貝昌彦，柴田寛一：歯槽粘膜に発生した神経鞘腫の１例．日口外誌 **27**: 263-271, 1981.

9）柳澤高道，石川俊明，本田公亮，夏見淑子，前田憲昭，吉岡　済：下唇に発生した神経鞘腫の１例．日口外誌 **34**: 56-61, 1988.

10）Gallo, W.J., Moss, M., Shapiro, D.N., Gaul, J.V.: Neurilemoma: review of the literature and report of five cases. *J Oral Surg* **35**: 235-236, 1977.

11）田村浩通，佐藤朋也，有福　裕，木村憲司：舌神経鞘腫に就いて．耳鼻臨床 **56**: 506-510, 1963.

12）中村　篤，斎藤健一，吉田真由子，道脇幸博，鈴木規子，道　健一，山口　朗：舌下面に発生した神経鞘腫の１例. 日口外誌 **31**: 2218-2222, 1985.

13）木本奈津子，大亦哲司，大本栄司，福山瑛子，森田祥弘，森田展雄：口底部に発生した変形型神経鞘腫の１例．日口外誌 **62**: 110-114, 2016.

14）西村正彰，鶴迫伸一，鈴木寿和，金山景錫，服部浩朋，瀬上夏樹：口底部に発症した舌神経鞘腫の１例．口科誌 **48**: 489-492, 1999.

15）山崎　正，武田　進，倉科憲治，峯村俊一，柴田寛一，吉沢邦一，木村茂夫，小谷　朗：顎口腔領域に発生した神経鞘腫５例．日口外誌 **27**: 968-976, 1981.

16）鈴木将之，木下靖朗，矢島哲弥，矢田浩章：下歯槽神経由来の神経鞘腫の１例．日口外誌 **47**: 28-30, 2000.

17）川越圭昭，野添悦郎，三村　保，宅間政次，丸谷和弘，平瀬隆二，西原一秀，津田智子，北野元生：舌下神経に発生した神経鞘腫の１例．口科誌 **41**: 98-103, 1992.

18）林田　悠，武冨孝治，原田真知子，古場朗洋，田上 隆一郎，楠川仁悟：舌神経由来と考えられた顎下部神経鞘腫瘍.日口外誌 **62**: 124-128, 2016.

19）肥田　修，中之坊学，磯田幸秀，伊藤靖郎，甲能直幸，北原　哲：舌下神経鞘腫例．耳鼻臨床 **93**: 307-310, 2000.

20）柿市年男，大橋　靖，増田正樹，長内　剛，亀山洋一郎：舌に発生した神経鞘腫の２例．口病誌 **35**: 376-383, 1968.

21）Das Gupta, T.K., Brasfield, R.D., Strong, E.W., Hajdu, SI.: Benign solitary Schwannomas. *Cancer* **24**: 355-366, 1969.

22）荒木慈子，伊東隆利，立花泰裕，岡田長久，高木公康，竹田博文，伊藤武嗣，北野元生，仙波伊知郎：舌背に発生した神経鞘腫の１例．日口外誌 **35**: 1970-1975, 1989.

23）安藤俊史，佐藤泰則，高橋雅幸，黒川英人，君島　裕，宮下直也：画像診断が有用であった舌下神経鞘腫の１例．日口外誌 **46**: 584-586, 2000.

24）石橋利文，野掘幸夫：頬部に発生した神経鞘腫の１例．日口外誌 **30**: 1047-1051, 1984.

25）小田幸江，赤木博文，假屋　伸，青地克也，永井陽介，服部兼志：口底部に発症した舌神経鞘腫の１例．耳鼻 **44**: 689-693, 1998.

26）加藤広禄，能崎晋一，田中　彰，長谷剛志，中川清昌，山本悦秀：口底部に生じた巨大な神経鞘腫の１例．日口外誌 **49**: 23-26, 2003.

27）北島正一朗，安井昭夫，丸尾尚伸，大脇尚子，丹羽慶嗣，鈴木優茉：舌に発生した神経鞘腫の１例．愛院大歯誌 **54**: 249-253, 2016.

28）北野尚孝，深澤壽法，中村佳世子，吉田美昭，植木輝一：大口蓋神経由来と思われた巨大な神経鞘腫の一例．日口外誌 **54**: 177-181, 2008.

29）北村　晃，井口次夫，高橋　弘：硬口蓋に見られた神経鞘腫の１例．日口外誌 **33**: 428-431, 1987.

30）北村和也，平野吉雄，野村城二，大西正則，村田睦男：舌に発生した神経鞘腫の２例．口科誌 **37**: 666-673, 1988.

31）木村嘉宏，小牧完二，牧野伸也，古賀賢三郎：20年間無治療で経過した舌背部の神経鞘腫の１例．愛院大歯誌 **41**: 415-4128, 2003.

32）清川祐介，野村文敬，杉本太郎，朝蔭孝宏：ELPSが有用であった舌根部神経鞘腫の１例．口咽科 **30**: 227-232, 2017.

33）久我むつみ，遠藤壮平，山田洋一郎，小山英明，鰺坂　涼，富田　寛：舌神経鞘腫例．耳鼻臨床 **88**: 891-898, 1995.

34）黒川英男，津留昭二，杉本忠雄，岡田正明，末永初広，鳥羽英紀，田中照真，大坪充寛，矢野茂良，

小西稔尉，梶山　稔：神経鞘腫の５例．日口外誌 **36**: 1764-1775, 1990.
35）黒田政文，宮川慶吾，鈴木　貢，栗佐好尚，佐藤順規，石岡　隆，木原　俊，桜田守利，一戸惇一郎，平間　智，青木紀道：舌下部に発生した神経鞘腫の１例．日口外誌 **18**: 104-107, 1969.
36）小島　潔，熊谷茂宏，中川清昌，山本悦秀：小児の口腔に発生した神経鞘腫の３例．口科誌 **42**: 336-340, 1993.
37）後藤　孝，渡邉昭仁，川掘眞一，藤村　祐，原渕保明：小児にみられた舌根部神経鞘腫例．耳鼻臨床 **94**: 43-47，2001.
38）坂田康彰，坂本泰宏，中津留誠，高戸　毅：Neurofibromatosis Type 2と思われる舌神経鞘腫の１例．日口外誌 **43**: 625-627, 1997.
39）佐々木勲，佐々木朗，岡崎　景，岡田寿朗，浜岡宏典，山田庸介，木村卓爾，松村智弘：口蓋に発生した神経鞘腫の１例．日口外誌 **35**: 1611-1616, 1989.
40）佐野次夫，河田輝彦，高久　暹：若年者の舌下部に発生した神経鞘腫の一例．小児口外 **5**: 100-104, 1995.
41）沢木佳弘，山田光幸，上田　実，金田敏郎：下唇に発生した神経鞘腫の１例．日口外誌 **38**: 167-168, 1992.
42）佐野次夫，河田輝彦，高久　暹：若年者の舌下部に発生した神経鞘腫の一例．小児口外 **5**: 100-104, 1995.
43）杉山明克，野村　篤，山田隆久，大嶋恭秀，東江良昭，園山　昇：下唇に発生した神経鞘腫の１例．日口外誌 **34**: 2522-2525, 1988.
44）朱　虹，北村和也，平野吉雄，小林知視，田川俊朗，村田睦男：下唇に発生した神経鞘腫の１例―本邦における文献的考察および組織起源―．口科誌 **41**: 2522-2525, 1992.
45）辻　司，野口　誠，平塚博義，関口　隆，小島　健，今　秀樹，相馬馨生，小田島哲世，小浜源郁：術前診断にMRIが有用であった舌神経鞘腫の１例．日口外誌 **37**: 87-91, 1991.
46）中村直喜，関口　隆，本間清史，小玉　智，永井　格，小浜源郁：口底に発生した神経鞘腫の１例．口腔腫瘍 **7**: 28-32, 1995.
47）原口秀俊，石川紀彦，辺土名仁，中村　弦，小松崎篤：舌に発症した舌神経鞘腫の１例．耳展 **38**: 310-315, 1995.
48）宮崎宏之，待田順治，西村恵司，坂井伸五，七里泰温，遠藤三樹夫，上野勝美：口底部に発生した神経鞘腫の１例．日口外誌 **34**: 319-322, 1988.
49）宮本日出，坂下英明，宮田　勝，車谷　宏：小児に発生した舌神経症腫の１症例．小児口外 **4**: 1-3, 1994.
50）牟田昌弘，亀山忠光，川嶋龍一，田中俊一，樋田照雄，朱雀直道：下顎歯槽部粘膜下に発生した神経鞘腫の１例．口科誌 **37**: 316-320, 1988.
51）村田智子，仙頭慎哉，笹部衣里，北村直也，弘井　誠，山本哲也：舌に発生したHybrid peripheral nerve sheath tumor. 日口外誌 **61**: 591-594, 2015.
52）森本賢治，白崎英明，久々湊靖，形浦昭克：舌下面に発生した神経鞘腫―症例と文献的考察―．耳鼻 **35**: 889-895, 1989.
53）山崎眞弓美，北村　豊，鹿毛俊孝，千野武廣，長谷川博雅，枝　重夫：口底に発生した神経鞘腫の１症例ならびに文献的考察．日口外誌 **33**: 1977-1984, 1987.
54）吉田雅司，向井　洋，友利優一，若松常信，山下佐英：舌に発生した神経鞘腫の２例．日口外誌 **35**: 2568-2571, 1989.

Three cases of schwannoma in oral and maxillomandibular region

Yuki SUNAGAWA*, Kaoru MURAKAMI, Chikashi MINEMURA, Ryota YOSHIDOME, Koji YAMAMURA, Tomohiro TAKAYAMA, Yasushi KIMURA, Shumei YOSHIKAWA, Yutaka SHINOHARA* and Hidetaka YOKOE

J. Natl. Def. Med. Coll.（2020）**45**（2）：44－49

Abstract: Three cases of schwannoma in the oral and maxillomandibular region are presented. The patients were a 71-year-old man, a 24-year-old man, and an 81-year-old woman who had a mass in the tongue or lower lip. These masses were removed under general anesthesia or local anesthesia. All three cases were diagnosed as types A and B on Antoni's pathological classification. One of the patients had a transient nerve paralysis after surgery, but it recovered after three months. There have been no recurrences during postoperative follow-up.

Key words: Schwannoma ／ oral and maxillomandibular region