

## 症例報告

# 先天性アンチトロンビン III 欠乏症合併妊娠の 1 例

濱口大志, 笹 秀典, 岩橋秀樹, 石橋弘樹, 中司匡哉,  
加藤顕人, 曾山浩明, 宮本守員, 小林真一\*, 古谷健一

防医大誌 (2017) 42 (4) : 189 – 193

**要旨**：先天性アンチトロンビン III (AT-III) 欠乏症は, AT-IIIの活性に起因する先天性血液凝固異常症であり, 静脈血栓塞栓症を発症するリスクが高い。今回, 先天性AT-III欠乏症合併妊娠の 1 例を経験したので報告する。

症例は27歳, 0 経妊 0 経産の妊婦であり, 8 年前に深部静脈血栓症を下肢に発症し, 先天性AT-III欠乏症と診断されワルファリンカリウムを内服していた。家族歴に, 実父と実姉に静脈血栓塞栓症の既往があった。妊娠が判明し, 前医でワルファリン内服を中止して, 未分画ヘパリンの自己注射のみで管理されていた。妊娠17週時のAT-III活性が30%台に低下し, AT-III製剤1500単位を投与され, 以降1週間に2回程度のAT-III製剤の補充を行っていたが, 妊娠20週に周産期管理目的で当科紹介受診された。初診時, 推定児体重330g (-0.1SD)と胎児発育は良好で明らかな奇形はなく, AT-III活性は51%, D-dimerは2.7 $\mu$ g/mlだった。未分画ヘパリン自己注射と週2回のAT-III製剤(1回1500単位)の投与を継続し, 静脈血栓塞栓症の発症なく分娩に至った。本症合併妊娠は静脈血栓塞栓症のハイリスク患者と認識する必要がある, 抗凝固療法とAT-III製剤の補充により良好な周産期予後が期待できる。

**索引用語**： アンチトロンビンIII欠乏症 / 妊娠 / 静脈血栓塞栓症

## 緒 言

先天性アンチトロンビンIII欠乏症(antithrombin-III: AT-III)は, 特に妊娠分娩, 外傷, 手術, 経口避妊薬内服など, 凝固能が亢進するような病態を契機に血栓症を発症することが多く<sup>1)</sup>, 先天性AT-III欠乏症合併妊娠は血栓症のハイリスク患者である。しかしながら, その周産期管理について確立した見解はないのが現状である。今回, 先天性AT-III欠乏症合併妊娠の 1 例を経験したので, その管理について文献的考察を加えて報告する。

## 症 例

症例は27歳, 0 経妊 0 経産の妊婦で, 19歳で下腿に深部静脈血栓症(Deep Venous Thrombosis: DVT)を発症し, 精査により先天性AT-III欠乏

症との診断を受け, ワルファリン内服を開始した。実父と実姉にも静脈血栓塞栓症(Venous thromboembolism: VTE)の家族歴があった。前医で最終月経より妊娠5週相当で妊娠と診断され, ワルファリン内服を中止し, 未分画ヘパリン10,000単位/日の自己注射へ変更した。妊娠17週, D-dimer 4.48  $\mu$ g/mlと上昇し, AT-III活性が36.1%と低下したことから, AT-III製剤1500単位を補充されたが, 妊娠18週に呼吸困難感と下肢痛が出現し, VTE精査目的で前医入院となった。下肢超音波検査で明らかなDVTはなかったが, AT-III製剤の投与にも関わらず, 約2日後にはAT-III活性が補充前の値にまで低下していた。妊娠19週6日で前医を退院し, AT-III製剤補充継続目的で妊娠20週2日に当院に紹介された。当院では2, 3日毎にD-dimer

及びAT-III活性を測定しAT-III活性が50%以下になった際に補充する方針とした。妊娠中から分娩後までのD-dimer及びAT-IIIの値の推移をFig. 1に示す。胎児発育は良好で推定児体重は週数相当、超音波所見上は明らかな奇形はなかった。21週6日で当院での製剤補充は終了した。以後は近医で週2~3回AT-III製剤補充を継続され、24週3日の妊婦健診をもって当院終診となり、その後も近医に週3回通院しAT-III製剤の補充を継続した。当院での管理中は、D-dimerの著明な上昇や血栓症を疑う症状はなく経過しており、下肢超音波検査でのDVTスクリーニング検査は施行しなかった。週3回の製剤補充を行っても、AT-III活性値は50%前後で横ばいであった。D-dimerは2µg/ml以下で安定しており、血栓症を疑う症状なく経過した。紹介元で経過観察中にD-dimer上昇し下肢超音波検査では血栓が認められず、週3回のAT-III製剤補充を継続した。妊娠38週4日に分娩誘発目的で紹介元へ入院した。分娩前まで未分画ヘパリン10000単位/日の静脈内注射を5日間継続し、分娩直前(39週2日の誘発当日0時)にヘパリン点滴を中止した。AT-III製剤補

充は分娩誘発前日(39週1日)まで行ったが、分娩当日のAT-III活性値は45%であった。39週2日の9時からオキシトシン点滴で誘発施行するも、分娩停止の診断で緊急帝王切開術を施行し生児(2952g女児、アプガースコア1,5分値とも9点)を得た。術後1日目よりエノキサパリンナトリウム2000単位を2回/日で皮下注射を開始すると共にワルファリン6mg/日内服を再開した。術後6日でエノキサパリンナトリウムを終了し、術後7日で退院した。術後よりAT-III活性値は上昇し、術後7日では70%に達した。AT-III製剤補充開始後から産褥期まで血栓症の発症なく経過した。

考 察

先天性AT-III欠乏症は常染色体優性遺伝疾患で、AT-III活性の低下によりトロンビン形成阻害に支障をきたし、血栓症を発症しやすい状態となる。先天性AT-III欠乏症患者の血栓症発生危険度は健常人の約10倍とされ<sup>2)</sup>、発症頻度は国内では0.18%との報告があり、欧米(0.02~0.17%)と同程度である<sup>1)</sup>。妊娠時は子宮による下大静脈の圧迫や凝固能の亢進により、非妊

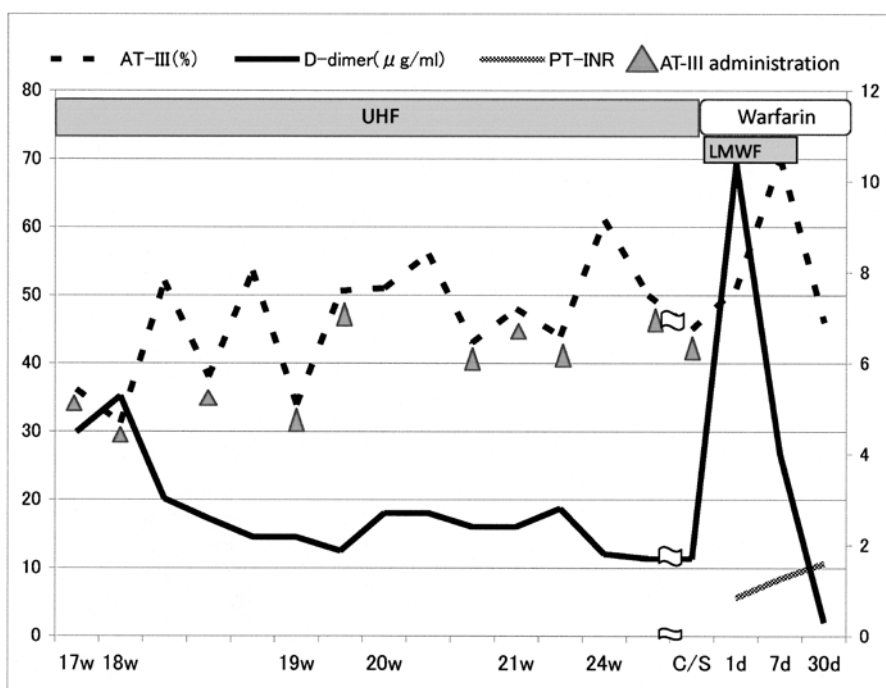


Fig. 1. Changes of antithrombin III activity and D-dimer values during pregnancy and postpartum. The values of D-dimer decreased rapidly after the administration of antithrombin III (AT-III) and remained low. The AT-III activity could be maintained about 50% by the AT-III supplementation three times a week. UHF: unfractionated heparin, LMWH: low-molecular-weight heparin, C/S: cesarean section

娠時と比較して約4-5倍の血栓症の発症リスクがあり<sup>3)</sup>、先天性AT-III欠乏症合併妊娠は、特にVTE発症のハイリスク患者といえる。妊婦のVTE発症リスクはTable 1<sup>4)</sup>のように分類され、本症例は第1群に相当し、妊娠中に抗凝固療法が必要な患者だった。本症合併妊娠に対するAT-III補充の是非については不明であり、日本産婦人科学会の産婦人科診療ガイドラインに「アンチトロンビン欠乏症妊婦が妊娠中にVTEを発症した場合には、アンチトロンビン製剤の補充を考慮する」との記載があるに過ぎない<sup>4)</sup>。

一般的にAT-III欠乏症患者の抗凝固療法は、非妊娠時であれば本症例と同様にワルファリン内服が第一選択となるが、妊娠中のワルファリン内服による催奇形性を考慮して、ヘパリン静脈内投与に変更する必要がある。欧米では、血液凝固モニタリングの必要性が低く、出血・ヘパリン惹起性血小板減少症、アレルギー反応、骨粗鬆症等の副作用が少ない低分子量ヘパリンの投与が推奨されているものの<sup>5, 6)</sup>、本邦での低分子量ヘパリンの血栓予防に対する保険適応は手術後に限られ、低用量未分画ヘパリン5000単位を12時間毎に皮下注射することが推奨されている。本症例は妊娠初期から低用量未分画ヘパリン自己注射による抗凝固療法を行っていたが、妊娠17~18週にVTEを疑う症状やD-dimerの上昇、AT-III活性の低下があり、抗凝固療法

に加えてAT-III製剤の補充は必要と判断した。

AT-IIIはヘパリンと結合して血液凝固系の抑制作用を発揮することから、AT-III欠乏症患者はVTE非発症時でもAT-III製剤の補充は必要との報告があるが<sup>7-12)</sup>、製剤補充を行う際のAT-III活性の目標値は確立されていない。AT-III活性値は、妊娠中50-60%、分娩時70%を目標にすべき<sup>13)</sup>との主張があり、本例でもAT-III製剤補充により活性値を50%以上に維持した結果、妊娠経過中にVTE発症することはなかった。

以上より、先天性AT-III欠乏症合併妊娠においては、AT-III製剤の適切な補充が重要と考えられる。本症例では週3回の投与間隔でAT-III活性値が維持されており、妊娠期間中で投与間隔は変わらなかった。AT-III製剤は高価であるが、AT-III活性値を保つためには妊娠期間を通して定期的に製剤補充を行う必要がある。先天性AT-III欠乏症合併妊娠の適切な分娩様式についても統一された見解はなく、帝王切開術がVTE発症リスクを上昇させることから<sup>14)</sup>、経膈分娩が望ましいとする報告がある<sup>15)</sup>。本症例も当初は経膈分娩が選択され、分娩停止の診断でやむを得ず緊急帝王切開術になったが、分娩前後においても血栓症を発症しなかった。AT-III製剤の適切な補充により良好な分娩経過をたどった症例であったと推察される。

なお、従来AT-III製剤としてはヒト血漿由来

Table 1. Risk factors for venous thromboembolism (VTE) during pregnancy (cited from reference 4)

1	Requiring thromboprophylaxis during pregnancy
1)	Thromboprophylaxis for preventing VTE before pregnancy
2)	Previous VTE $\geq 2$
3)	Previous VTE and as follows:
a)	Thrombophilia
b)	Previous VTE i) not related immobility, dehydration and major surgery, ii) pregnancy, or iii) estrogen use
c)	family history of VTE
2	Considering thromboprophylaxis during pregnancy
1)	Previous VTE provoked by immobility, dehydration and major surgery
2)	No previous VTE but antithrombin deficiency, anti-phospholipid syndrome with high titers of antibodies
3)	No previous VTE but thrombophilic disorders (protein C/S deficiency)
4)	Complicating with below disease during pregnancy: cardiac dysfunction, pulmonary disease, active systemic lupus erythematosus, malignant tumor, inflammatory bowel disease, multiple arthritis, nephrotic syndrome, sickle cell disease (rare in Japanese)
3	Coexisting over 3 risk factors as below during pregnancy: $\geq 35$ years, BMI $>25$ kg/m <sup>2</sup> , smoker, gross varicose veins, current systemic infection, paralysis, Pre-eclampsia, dehydration, hyperemesis, OHSS, multiple pregnancy, previous VTE in parents, immobility,

This patient was included in the first group of the table because of a past and family history of VTE, and required anticoagulant therapy during pregnancy.

AT (pAT) 製剤が使用されてきたが、pAT製剤はヒト血漿由来であり感染症のリスクを完全には排除できないことが問題となっていた。しかし、近年ヒト天然型ATと同一のアミノ酸配列かつ同タイプの糖鎖構造を有する遺伝子組換えヒトAT製剤である、アンチトロンビンガンマが発売された。従来のpAT製剤と比較しヒト血漿由来の病原体に感染するリスクを低減させることが期待されており、pAT製剤の1.2倍の用量でpAT製剤と同様の有効性と安全性を示すことが確認されている。AT-III製剤補充の薬剤の選択肢が増えると思われる。

## 結 語

先天性AT-III欠乏症合併妊娠はVTE発症のハイリスク患者として取り扱う必要があり、本症合併妊婦に対する抗凝固療法とAT-III製剤の補充は、良好な周産期予後に寄与する可能性がある。

本稿の論旨は第90回埼玉産科婦人科学会・埼玉県産婦人科医会後期学術集会で発表した。

## 謝 辞

診療情報を提供して下さった東京医科大学臨床検査医学の鈴木隆史先生、備後真登先生、東京医科大学産科婦人科の吉田梨恵先生、林茂空先生に深謝いたします。

## 文 献

- 1) 阪田敏幸, 松尾 汎, 岡本 章, 片山義章, 万波俊文, 馬場俊六, 緒方 絢, 加藤久雄, 宮田敏行: プロテインCおよびアンチトロンビン欠乏症の頻度ならびに静脈血栓への関与. *日本血栓止血学会誌* 11: 510, 2000.
- 2) Dahlback, B.: Advances in understanding pathogenic mechanisms of thrombophilic disorders. *Blood* 112:19-27, 2008.
- 3) Heit, J.A., Kobbervig, C.E., James, A.H., Petterson, T.M., Bailey, K.R. and Melton, L.J. 3rd.: Trends in the incidence of venous thromboembolism during pregnancy or postpartum: A 30-year population-based study. *Ann. Intern. Med.* 143: 697-706, 2005.
- 4) 日本産科婦人科学会/日本産婦人科医会: 産婦人科診療ガイドライン 産科編2014, 日本産科婦人科学会, 東京, 2014, pp.10-14.
- 5) Royal College of Obstetricians and Gynaecologists: Reducing the risk of venous thromboembolism during pregnancy and the puerperium. RCOG Green-top Guideline No.37a, 2015. <https://www.rcog.org.uk/globalassets/documents/guidelines/gtg-37a.pdf> (accessed 2017-5-29)
- 6) American College of Chest Physicians: Evidence-based management of anticoagulant therapy: antithrombotic therapy and prevention of thrombosis, 9th ed.: American College of Chest Physicians Evidence Based Clinical Practice Guidelines. <https://www.guideline.gov/summaries/summary/35262> (accessed 2017-5-29)
- 7) James, A.H., Konkle B.A. and Bauer, K.A.: Prevention and treatment of venous thromboembolism in pregnancy in patients with hereditary antithrombin deficiency. *Int. J. Womens Health.* 5:233-241, 2013.
- 8) Rheaume, M., Weber, F., Durand, M. and Mahone, M.: Pregnancy-related venous thromboembolism risk in asymptomatic women with antithrombin deficiency: a systematic review. *Obstet. Gynecol.* 127: 649-656, 2016.
- 9) Paidas, M.J., Forsyth, C., Quere, I., Rodger, M., Frieling, J.T. and Tait, R.C.: Recombinant Human Antithrombin Study Group: Perioperative and peripartum prevention of venous thromboembolism in patients with hereditary antithrombin deficiency using recombinant antithrombin therapy. *Blood Coagul. Fibrinolysis* 25: 444-450, 2016.
- 10) Yamada, T., Yamada, H., Morikawa, M., Kato, E.H., Kishida, T., Ohnaka, Y., Nikaido, H., Ozawa, T. and Fujimoto, S.: Management of pregnancy with congenital antithrombin III deficiency: two case reports and a review of the literature. *J. Obstet. Gynecol. Res.* 27: 189-197, 2001.
- 11) Tengborn, L. and Bergqvist, D.: Surgery in patients with congenital antithrombin III deficiency. *Acta Chir. Scand.* 154: 179-183, 1988.
- 12) Jackson, M.R., Olsen, S.B., Gomez, E.R. and Alving, B.M.: Use of antithrombin III concentrates to correct antithrombin III deficiency during vascular surgery. *J. Vasc. Surg.* 22: 804-807, 1995.
- 13) 小林隆夫, 水上尚典, 白幡 聡: 周産期の出血と血栓症. 金原出版, 東京, 2004, pp.276-304.
- 14) 肺血栓塞栓症/深部静脈血栓症(静脈血栓塞栓症)予防ガイドライン作成委員会編: 肺血栓塞栓症/深部静脈血栓症(静脈血栓塞栓症)予防ガイドライン. Medical Front International Limited, 2013. [https://www.medicalfront.biz/html/06\\_books/01\\_guideline/11\\_page.html](https://www.medicalfront.biz/html/06_books/01_guideline/11_page.html) (参照2017-5-29)
- 15) 小林隆夫, 中林正雄, 石川睦男, 池ノ上克, 安達知子, 小橋 元, 前田 真: 産婦人科領域における深部静脈血栓/肺血栓塞栓症—1991年から2000年までの調査成績. *日本産婦人科・新生児血液学会誌* 14: 1-24, 1995.

## Hereditary antithrombin III deficiency in pregnancy; a case report

Taishi HAMAGUCHI, Hidenori SASA, Hideki IWAHASHI, Hiroki ISHIBASHI,  
Masaya NAKATSUKA, Kento KATO, Hiroaki SOYAMA,  
Morikazu MIYAMOTO, Shinichi KOBAYASHI \* and Kenichi FURUYA

*J. Natl. Def. Med. Coll.* (2017) 42 (4) : 189 – 193

**Abstract:** Congenital antithrombin III (AT-III) deficiency is a coagulation abnormality with low AT-III activity and frequently causes venous thromboembolism (VTE). We report the case of pregnant woman with hereditary AT-III deficiency.

A 27-year-old nulliparous woman had a past history of deep VTE in her lower extremities 8 years prior and had been diagnosed with congenital AT-III deficiency. She had been taking warfarin potassium orally since the first episode. Her father and sister had also experienced deep VTE. The administration method of her thromboprophylaxis was changed from the oral intake of warfarin potassium to self-injection of unfractionated heparin when she became pregnant. At 17 weeks' gestation, she was administered 1,500 units of AT-III intravenously twice a week since the AT-III activity in her serum decreased to 30% of the normal value. She was referred to our hospital for perinatal management at 20 weeks' gestation. Her fetus showed normal growth without anomaly, and laboratory data of the serum revealed AT-III activity, 51% and D-dimer, 2.7 $\mu$ g/ml. She continued the self-injected unfractionated heparin and intravenous administration of AT-III twice a week and delivered without any complication.

Congenital AT-III deficiency is a high-risk complication in pregnancy; hence, thromboprophylaxis and AT-III supplementation could result in favorable perinatal outcomes.

**Key words:** Antithrombin III deficiency / Pregnancy / Venous thromboembolism