症例報告

外腸骨リンパ節再発を来したＳ状結腸癌の １ 例

大塚泰弘，神藤英二*，野村信介*，久保博美*，松原亜希子**，
佐藤仁哉**，梶原由規*，辻本広紀*，山本順司*，上野秀樹*

防医大誌（2017）**42**（3）：136－140

要旨：結腸癌術後の側方領域におけるリンパ節転移の頻度はきわめて低い。今回，我々はS状結腸癌治癒切除後に外腸骨リンパ節再発を来した１例を経験した。きわめて稀な転移形式であり転移経路の考察とともに報告する。症例は40歳代，女性。2015年12月に横行結腸，膀胱との癒着を呈するS状結腸癌に対しS状結腸切除術（Ｄ３郭清），横行結腸部分切除，横行結腸人工肛門造設術を施行した。病理学的にpT4b（横行結腸），pN1，cM０，pStageⅢaと診断され，術後補助化学療法としてcapecitabine＋oxaliplatin療法を８コース（６か月）行った。術後11か月のCT検査で左外腸骨リンパ節領域に19mm×15mm大の腫瘤を認め，PET/CTで同部位に集積を認めた。その他の部位に再発を認めなかったため，完全切除可能と判断し手術の方針とした。左下腹部に３cm大の弾性硬の腫瘤を触知し，腫瘍マーカーは正常域であった。左外腸骨動脈リンパ節再発の診断で，腹膜外アプローチにてリンパ節摘出術を施行した。手術検体の病理所見では既往のS状結腸癌と同様，腫瘍細胞が不整な腺管構造をとりながら増殖する像がみられ，S状結腸癌のリンパ節再発と診断された。S状結腸癌術後に外腸骨リンパ節再発を来した１例を経験し，腫瘍に癒着する膀胱周囲の結合組織内のリンパ網を介しての進展に基づく再発と考えられた。

索引用語：　S状結腸癌　／　外腸骨リンパ節転移

緒　　言

大腸癌術後の初発再発形式として肝転移，肺転移，局所再発の順に頻度が高いと報告されている[1)]。リンパ節再発に関して，その頻度は高くないものの直腸癌症例における側方リンパ節再発は一定頻度存在し，側方郭清の適応は今なお議論のあるところである。一方，結腸から側方領域への直接的なリンパ流は存在せず，結腸癌術後の側方領域におけるリンパ節転移の頻度はきわめて低い。今回我々は，左外腸骨リンパ節転移再発をきたし，外科的切除が可能であったＳ状結腸癌の１例を経験したので報告する。

症　　例

患者：40歳代，女性。

主訴：腹痛。

現病歴：2015年４月より便秘を自覚していた。９月に腹痛と発熱が出現して近医受診し，急性腸炎として加療された。12月に再び腹痛を自覚し，CT，MRIにてS状結腸に腫瘤を指摘され，精査加療目的で当科入院となった。

既往歴：特記事項なし。

家族歴：特記事項なし。

入院時現症：身長148 cm，体重47 kg，腹部平坦・軟。左側腹部から下腹部にかけて圧痛が存在した。

防衛医科大学校研修医官
Resident, National defense Medical College, Tokorozawa, Saitama 359-8513, Japan
*防衛医科大学校外科学講座
Department of Surgery, National Defense Medical College, Tokorozawa, Saitama 359-8513, Japan
＊＊防衛医科大学校病態病理学講座
Department of Basic Pathology, National Defense Medical College, Tokorozawa, Saitama 359-8513, Japan

平成29年３月７日受付
平成29年４月10日受理

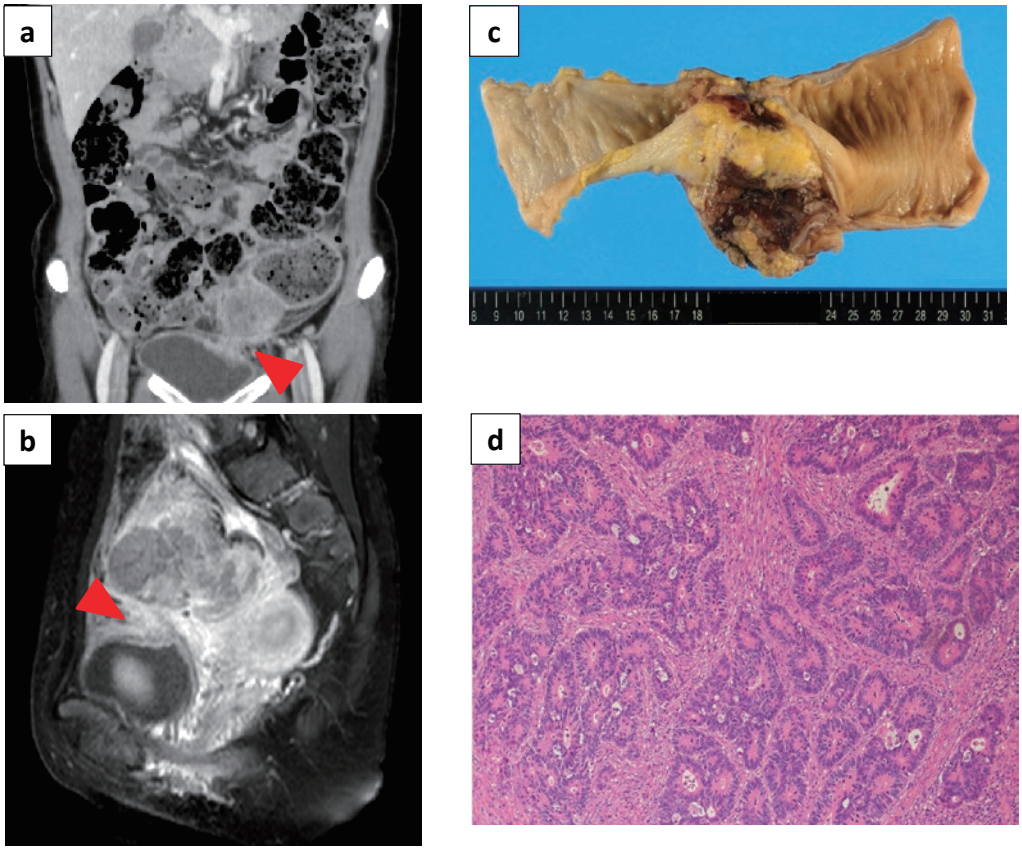

図１．造影 CT で造影効果を伴う腫瘤をＳ状結腸に認めた (a)。造影 MRI でも同様の腫瘤を認めたが，腫瘤は膀胱と近接し，膀胱周囲の結合組織との境界は不明瞭化していた (b)。腫瘍の横行結腸への浸潤を認め，合併切除を行った (c)。病理所見では，腫瘍細胞が篩状構造を伴った管状，充実性胞巣状，索状に浸潤・増殖する中分化管状腺癌の像が認められた (d)。

血液検査所見：WBC 5900/μl，RBC 388×10^3/μl，Hb 10.3g/dl，Plt 36.7×10^4/μl，総ビリルビン 0.4mg/dl，AST 8U/L，ALT 3U/L，BUN 9mg/dl，Cre 0.63mg/dl，CRP 1.1mg/dl，CEA 1.1ng/ml，CA19-9 70.3U/ml。

腹部・骨盤造影CT：Ｓ状結腸に造影効果を伴った75×50mmの腫瘤を認め，横行結腸に近接していた。腫瘤周囲の腸管傍リンパ節に腫大を認め，膀胱子宮窩周囲に膿瘍形成を認めた（図１a）。

骨盤造影MRI：明らかな膀胱壁内への浸潤はないものの，Ｓ状結腸の腫瘤は膀胱と近接し，膀胱周囲の結合組織との境界は不明瞭化していた（図１b）。

下部消化管内視鏡検査：肛門縁より40cmのＳ状結腸に全周性の２型腫瘍を認めた。生検で中分化管状腺癌と診断された。

術前診断：cT4a, cN1, cM0, cStageⅢaと診断した。

手術所見：開腹S状結腸切除術（D3郭清）を施行した。Ｓ状結腸の腫瘍は横行結腸と大網に浸潤していたため，それぞれを合併切除した。S状結腸は切除後に吻合を行い，切離した横行結腸の口側および肛門側断端を用い二連銃式人工肛門を造設した。また腫瘍は膀胱漿膜に接しており，周囲に膿瘍形成を伴っていた。膀胱漿膜の一部を切除側に含め腫瘍の切除を行った（図１c）。膀胱壁に残存した膿瘍壁は切除して病理検査へ提出した。

病理組織学的所見：類円形の異型核と好酸性円柱状胞体を有する腫瘍細胞が篩状構造を伴った管状，充実性胞巣状，索状に浸潤・増殖する中分化管状腺癌の像が主体であった（図１d）。横行結腸の漿膜下層までの浸潤を認めたが，追加で切除した検体を含め，膿瘍壁及び膀胱の筋層に癌の浸潤は認めなかった。中等度の静脈侵襲と，軽度のリンパ管侵襲を認めた。領域リンパ節（#241）に２個の転移があり，最終診断は

pT4b（横行結腸），pN１，cM０，pStageⅢaであった。

術後経過：術後補助化学療法としてcapecitabine＋oxaliplatin療法を８コース（６か月）施行した。経過観察中の腫瘍マーカーは正常であったが，術後11か月目の腹部CTで，左外腸骨リンパ節に腫瘤を認め（図２a），PET/CTにて同部位にFDGの集積を認めた（図２b）。その他の部位に転移を疑う所見はなく，Ｓ状結腸癌の左外腸骨リンパ節再発と診断し，手術の方針とした。

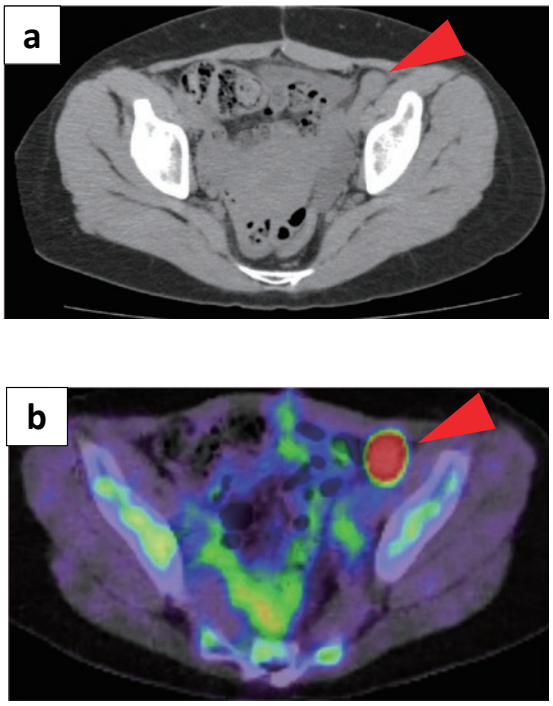

図２．単純 CT で左外腸骨動脈の腹側に 19×15㎜の腫瘤を認めた（a）。PET/CT 検査で同部位に FDG の集積を認めた（b）。

再発手術時の所見：左下腹部に触知するリンパ節の直上にて傍腹直筋切開を行い，腹膜外経路にてアプローチした。左外腸骨動脈腹側に位置する腫大したリンパ節を認め，鼠径靱帯と外腸骨動脈への癒着を呈していたが，完全切除が可能であった。

病理組織学的所見：壊死や線維化を伴うリンパ節内に，類円形核と好酸性胞体を有する腫瘍細胞が，不整な腺管構造をとりながら増殖しており，既往の結腸癌との類似性から再発として矛盾しないと考えられた（図３a, b）。

再手術後の経過：術後経過は良好で，術後４日目に退院した。初回手術後の術後補助化学療法中は再発を認めなかったことから，再度capecitabine＋oxaliplatin療法を施行中である。

考　　察

大腸癌術後の再発は，再発形式別に肝転移，肺転移，局所再発の順に高頻度であることが知られており[1]，リンパ節再発は比較的稀とされる。それに対しSugiharaらは直腸癌症例の47％に側方リンパ節郭清を施行し，その内13.9％に側方リンパ節転移を認め，術後再発に関しても側方リンパ節転移群で有意に再発率が高いと報告している[2]。さらに，側方領域のリンパ節再発率に関して，術前化学放射線療法（CRT）を施行した直腸癌症例を検討したKimらは，側方郭清を省略した場合には6.5％と報告している[3]。直腸癌における側方リンパ節再発は比較的高率に発症すると認識する必要があろう。

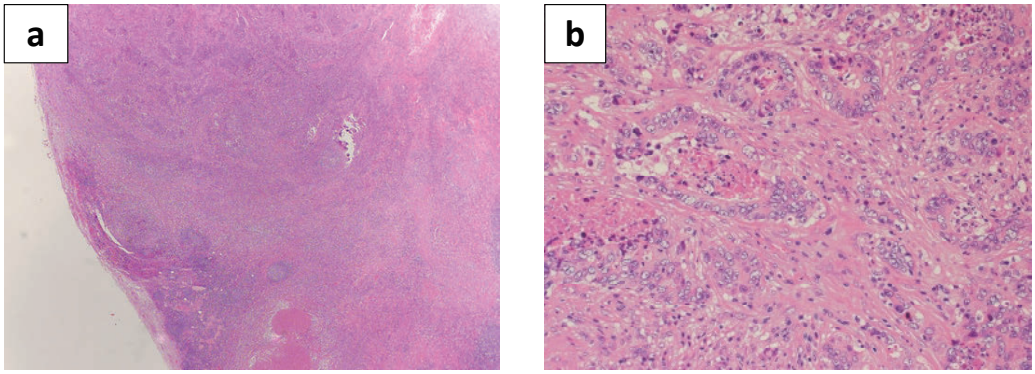

図３．病理学的に，リンパ節には腫瘍細胞が不整な腺管構造をとりながら増殖する像が認められ，既往の結腸癌と類似した組織像と考えられた。

表１．本邦における直腸癌の側方リンパ節再発の報告

症例	著者	性別	原発部位	再発時期	再手術後生存期間	病理所見
1	宇高ら[4]	F	上行結腸	11ヶ月	９年９ヶ月無再発生存中	tub2>por，pT4a，N1
2	寺田ら[5]	M	上行結腸	３年	12ヶ月無再発生存中	記載無し，pT4a，N1
3	大草ら[6]	M	上行結腸	８ヶ月	２年６ヶ月で永眠	por>tub2，pT4a，N3
4	武田ら[7]	M	Ｓ状結腸	５ヶ月	２年無再発生存中	tub2，pT4b（膀胱），N1

一方，結腸癌の側方リンパ節再発に関する報告は稀である。医学中央雑誌にて「結腸癌」「側方リンパ節」あるいは「外腸骨」をキーワードに1983年～2016年まで検索したところ，結腸癌治癒切除後の初発再発の報告は４例に過ぎなかった（会議録を除く）[4-7]（表１）。そのうちＳ状結腸癌の側方リンパ節再発に関する報告は１件のみで，膀胱浸潤に対して膀胱部分切除が必要な症例であったことから，膀胱からのリンパ流による転移と考察されている[7]。本症例においても，初回手術の際にＳ状結腸癌は膀胱周囲の膿瘍形成を伴いつつ，横行結腸を含めた周囲組織への浸潤を呈していた。組織学的に膀胱壁への浸潤は確認されていないが，膀胱への癒着と近傍組織への浸潤を認めており膀胱周囲組織からのリンパ流によって外腸骨リンパ節再発に至った可能性が窺われる。

再発大腸癌に対する治療戦略として大腸癌治療ガイドラインでは「再発臓器が１臓器の場合，手術にて再発巣の完全切除が可能であれば積極的に切除を考慮する」とあり[8]，実際に，大動脈周囲リンパ節再発[9]や腋窩リンパ節再発[10]に対して外科的切除を行い長期予後が得られたという報告もある。結腸癌の外腸骨リンパ節再発に関しても同様に，外科的切除を行って良好な結果が得られた報告もあり[4-7]（表１），外科的切除による予後改善は十分期待できると考えられる。本症例においても，その他の部位に再発がなく発見時に完全切除が可能であると判断したため外科的切除の方針とした

結　　語

術後11ヶ月後に外腸骨リンパ節再発を来したＳ状結腸癌の１例を経験した。他臓器に浸潤する癌では，進展臓器に存在するリンパ経路を介した領域外リンパ節転移が生じる可能性があることを念頭に術後の経過観察をおこなう必要があると考えられた。

文　　献

1）Kobayashi, H., Mochizuki, H., Sugihara, K., Morita, T., Kotake, K., Teramoto, T., Kameoka, S., Saito,Y., Takahashi, K. and Hase, K.: Characteristics of recurrence and surveillance tools after curative resection for colorectal cancer: a multicenter study. *Surgery* **141**: 67-75, 2007.

2）Sugihara, K., Kobayashi, H., Kato, T., Mor, T., Mochizuki, H., Kameoka, S., Shirouzu, K. and Muto, T.: Indication and Benefit of Pelvic Sidewall Dissection for Rectal Cancer. *Dis. Colon Rectum* **49**: 1663-1672, 2006.

3）Kim, T.H., Jeong, S.Y., Choi, D.H., Kim, D.Y., Jung, K.H., Moon, S.H., Chang, H.J., Lim, S.B., Choi, H.S. and Park, J.G.: Lateral Lymph Node Metastasis Is a Major Cause of Locoregional Recurrence in Rectal Cancer Treated with Preoperative Chemoradiotherapy and Curative Resection. *Ann.Surg.Oncol.* **15**: 729-737, 2007.

4）宇高徹総，山本澄治，遠藤　出，久保雅俊，水田稔，宮谷克也：上行結腸癌術後に右外腸骨動脈周囲リンパ節転移を来した１例．日本消化器外科学会雑誌 **46**: 686-691, 2013.

5）寺田　逸，寺井　志，渡邉　利，川原　洋，天谷公，山本　精，加治　正，前田　基，清水　康：外腸骨動脈周囲リンパ節転移を伴った上行結腸癌の１例．癌と化学療法 **42**: 2115-2117, 2015.

6）大草幹大，進士誠一，菅　隼人，山田岳史，小泉岐博，内田英二：右外腸骨リンパ節再発した上行結腸癌の１例．日本臨床外科学会雑誌 **77**: 1155-1159, 2016.

7）武田良祝，福長洋介，長嵜寿矢，上野雅資：S状結腸癌術後側方リンパ節転移を腹腔鏡下に切除し，長期予後を得た１例．日本大腸肛門病学会雑誌 **69**: 159-163, 2016.

8）大腸癌研究会編．大腸癌治療ガイドライン医師用 2016年版．金原出版，東京；2016.

9）立山健一郎，二村直樹，安村幹央，丸井　努，松友将純，関野考史：大動脈周囲リンパ節再発巣切除により長期生存した右側横行結腸癌の１例．日本臨床外科学会雑誌 **65**: 161-163, 2004.

10）長谷川聡，杉政奈津子，窪田　徹，原田　浩，中山　崇，池　秀之：腋窩リンパ節転移再発後長期無再発生存中の上行結腸癌の１例．日本臨床外科学会雑誌 **74**: 1946-1949, 2013.

A case of sigmoid colon cancer with external iliac lymph node recurrence

Yasuhiro OTSUKA, Eiji SHINTO*, Shinsuke NOMURA*, Hiromi KUBO*,
Akiko MATSUBARA**, Kimiya SATO**, Yoshiki KAJIWARA*, Hironori TSUJIMOTO*,
Junji YAMAMOTO* and Hideki UENO*

J. Natl. Def. Med. Coll.（2017）**42**（3）：136－140

Abstract: We report a case of lateral lymph node recurrence following surgery for sigmoid colon cancer. A 40-year-old female diagnosed as sigmoid colon cancer showing adhesion to the transverse colon and the bladder underwent sigmoidectomy with partial transverse colectomy (R0). Although adjuvant chemotherapy with capecitabine plus oxaliplatin had been administered after the operation for 6 months, abdominal CT and PET scan revealed a metastatic mass at the area of left external iliac lymph node 11 months after the operation. Other recurrent lesions were not detected; re-operation was selected and the metastatic nodule was curatively removed. Pathological findings confirmed lymph node recurrence of sigmoid colon cancer. External iliac lymph node recurrence of sigmoid colon cancer is extremely rare; however, this case indicates the necessity of careful observation on this recurrence type of sigmoid colon cancer showing invasion to surrounding organs.

Key words: Sigmoid colon cancer ／ lateral lymph node metastasis